

## Dissecção Carotídea com Parésia de Pares Craneanos *Carotid Dissection with Cranial Nerves Palsy*

Marta Gôja<sup>1</sup>, Nariel Ferreira<sup>1</sup>, Miriam Magalhães<sup>1</sup>, Pureza Mateus<sup>2</sup>, Amália Pereira<sup>1</sup>

### Resumo

A dissecção da artéria carótida interna é pouco frequente, representando cerca de 2-2,5% dos acidentes vasculares cerebrais na população geral, sendo mais prevalente na população jovem. Pode ser traumática ou espontânea. Manifesta-se habitualmente por dor cervical e craneana, sintomas de isquémia cerebral, síndrome de Horner e em mais de 10% dos casos com parésia de pares craneanos. Apresenta-se o caso de um homem de 44 anos, observado após um episódio de dor cervical esquerda à qual se seguiu a instalação de síndrome de Horner, estrabismo convergente sugestivo de parésia do VI par craneano e assimetria facial característica de uma parésia facial periférica. A tomografia computadorizada craneo-encefálica não revelou lesões isquémicas agudas e o ecodoppler dos vasos carotídeos não apresentava alterações relevantes. Já em internamento realizou angio ressonância magnética de craneo que confirmou a suspeita inicial de dissecção da artéria carótida interna esquerda.

**Palavras-chave:** Dissecção da Artéria Carótida Interna; Doenças dos Nervos Cranianos; Síndrome de Horner

### Introdução

A dissecção da artéria carótida interna é pouco frequente, representa cerca de 2-2,5% dos acidentes vasculares cerebrais (AVC's) na população em geral, sendo mais prevalente na população jovem.<sup>1,2</sup> Pode ser traumática ou espontânea.<sup>3</sup> Manifesta-se habitualmente por dor cervical e craneana, sintomas de isquémia cerebral, síndrome de Horner e em mais de 10% dos casos com parésia de pares craneanos.<sup>2-7</sup>

### Caso clínico

Apresenta-se o caso de um homem de 44 anos, sem antecedentes patológicos relevantes, que se apresentou no serviço de urgência por ptose palpebral. Cerca de 6 dias antes teve um episódio de dor cervical esquerda intensa com irradiação ascendente até à hemiface e região peri-orbitária homolaterais, com duração de alguns minutos, à qual se seguiu a instalação de ptose palpebral que mantinha até à data. Não

### Abstract

*Internal carotid artery dissection is uncommon and represents 2-2.5% of all strokes in the general population, however with a higher prevalence in the younger. It can occur spontaneously or secondary to trauma. Manifestations are usually cervical and cranial pain, symptoms of cerebral ischemia, Horner syndrome, as well as cranial nerve palsy in more than 10% of the cases. The authors describe the case of a 44-year-old man who presented pain followed by Horner syndrome, convergent strabismus suggesting 6th nerve palsy and facial asymmetry characteristic of peripheral facial palsy after an episode of left cervical pain. There were no acute ischemic lesions on the cranial computed tomography and no relevant changes on the doppler ultrasound of the carotid vessels. The initial suspicion of a left internal carotid artery dissection was later confirmed by magnetic resonance angiography.*

**Keywords:** Carotid Artery Internal Dissection; Cranial Nerve Diseases; Horner Syndrome

havia história de traumatismo ou esforço intenso.

A observação evidenciou à esquerda ptose palpebral com enftalmia e miose, mas sem anidrose, estrabismo convergente e assimetria facial dos andares superior e inferior sem sinal de Bell. Não havia outros achados relevantes ao exame objectivo. Estas alterações sugeriam síndrome de Horner incompleto, parésia do VI par craneano e parésia facial periférica à esquerda, que levantaram inicialmente a hipótese diagnóstica de dissecção da artéria carótida interna esquerda.

Do estudo realizado de imediato destaca-se um ecodoppler dos vasos carotídeos sem alterações e uma tomografia computadorizada (TC) de craneo-encefálica sem lesões agudas, nomeadamente isquémicas. Em internamento realizou uma ressonância magnética (RM) de craneo que também não identificou lesões isquémicas e uma angio RM de craneo que confirmou a suspeita inicial: "aspectos que sugerem dissecção da artéria carótida interna esquerda, desde o bulbo, com redução/irregularidade do calibre até à entrada no crânio e com hipersinal em T1 e T2 luminal posterior do segmento vertical e início do segmento horizontal

<sup>1</sup>Serviço de Medicina 1, Centro Hospitalar Leiria, Leiria, Portugal

<sup>2</sup>Serviço de Neurologia, Centro Hospitalar Leiria, Leiria, Portugal



**Figura 1:** Imagem de angio RM com duplo lúmen (seta branca) desde o bulbo até à porção horizontal da artéria carótida interna esquerda

em relação com trombo intraluminal excêntrico” (Fig.s 1 e 2).

O doente foi transferido para uma Unidade de AVC noutra instituição.

Nas primeiras 24 - 48h houve melhoria espontânea da parésia facial e da parésia do VI par craneano que se começaram a manifestar antes de ser iniciada a hipocoagulação.

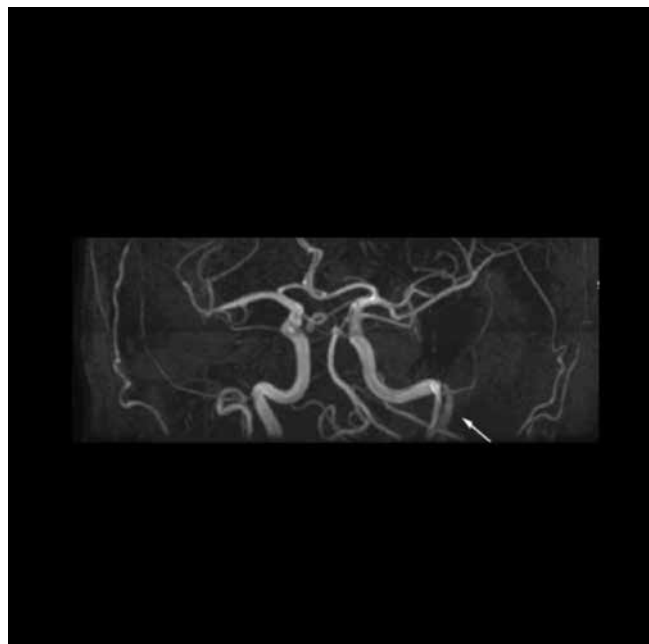
Optou-se pela hipocoagulação inicialmente com enoxaparina subcutânea com posterior passagem para varfarina oral. Foi feita reavaliação por eco-Doppler (abordagem submandibular) antes da alta que revelou “melhoria das velocidades de fluxo com redução do grau de estenose de 60% para 50%”.

À data da alta, uma semana depois, observava-se também melhoria da ptose palpebral.

Em reavaliação em consulta aos 6 meses mantinha ainda síndrome de Horner. O eco-Doppler por abordagem submandibular aos 6 meses e meio já não revelava alterações sugestivas de estenose.

## Discussão

A dissecção da carótida interna, embora pouco frequente, é uma causa de AVC a considerar, sobretudo no doente jovem.<sup>1,2</sup> Habitualmente ocorre secundariamente a traumatismo, mas também pode acontecer de forma espontânea.<sup>3</sup> Estão descritos casos por trauma associado a actividades desportivas, quedas, acidentes de viação, levantamento de pesos, extensão prolongada do pescoço e manipulação quiroprática.<sup>6</sup> No caso do nosso doente não foi possível encontrar um factor desencadeante, pelo que considerámos tratar-se de uma forma espontânea.



**Figura 2:** Imagem de angio RM com duplo lúmen (seta branca) desde o bulbo até à porção horizontal da artéria carótida interna esquerda

As manifestações são habitualmente dor cervical, facial e/ou craneana ipsilateral à dissecção, sintomas de isquémia cerebral e sintomas locais como síndrome de Horner e menos frequentemente parésia de pares craneanos.<sup>3-7</sup> A parésia de pares craneanos pode ser a única manifestação.<sup>7,8</sup>

A síndrome de Horner resulta de lesão das fibras do sistema nervoso simpático que envolvem a artéria carótida interna.<sup>5</sup>

O atingimento dos pares craneanos pode ser erradamente sugestivo de lesão do tronco cerebral.<sup>5</sup> É mais frequente nos pares craneanos inferiores, sobretudo nervos IX até XII mas também outros como III, IV, V, VI, VII.<sup>3,6,8-11</sup> Tem sido atribuído a fenómenos anatómicos locais por compressão dos nervos pela artéria (cujo volume pode estar aumentado) e/ou fenómenos de isquémia dos nervos por comprometimento da vascularização proveniente da artéria carótida interna.<sup>3,5,7</sup>

A parésia do VI par estará provavelmente relacionada com o contacto directo que este nervo tem com a artéria carótida interna no seio cavernoso.<sup>8,11</sup> A parésia do VII par está menos bem esclarecida. Este nervo é habitualmente irrigado pelo sistema vertebro-basilar e por colaterais da artéria carótida externa, mas por vezes pode ser irrigado por colaterais que se originam na porção intracavernosa da artéria carótida interna.<sup>12</sup> A extensão da dissecção até à sua porção horizontal (cavernosa) no nosso doente ajuda a entender a parésia do VI, possivelmente também do VII par.

Os exames mais importantes no diagnóstico são hoje a angio TC, a angio RM e angiografia.<sup>13</sup> Destaca-se a angio RM que já foi até apontada como o actual *gold standard*.<sup>3,5</sup> O ecodoppler dos vasos carotídeos, sendo um exame de mais

fácil acesso, também pode ajudar no diagnóstico. No entanto depende da experiência do utilizador<sup>3</sup> e podem não ser detectáveis por esta técnicas lesões altas, cefálicas em relação ao ângulo da mandíbula.<sup>13</sup> Terá sido o caso do nosso doente, em que a dissecação era alta e não foi detectada inicialmente por ecodoppler, vindo a ser confirmada pela angio RM.

O tratamento é habitualmente conservador e controverso. É possível a colocação percutânea de *stent* em doentes com sintomas neurológicos recorrentes apesar da terapêutica anti-trombótica.<sup>5,13</sup> Recomenda-se hipocoagulação (heparina, heparina de baixo peso molecular ou varfarina) ou antiagregação plaquetar (clopidogrel ou ácido acetilsalicílico com ou sem dipiridamol) durante 3-6 meses nos casos em que a dissecação se associou a acidente vascular cerebral/transitório (classe IIa, nível evidência B).<sup>13</sup> Recentemente um estudo comparou antiagregação (dupla) *versus* hipocoagulação oral, não tendo sido encontrada diferença estatisticamente significativa entre os dois tipos de tratamento.<sup>4</sup> A realização de fibrinólise endovenosa na fase aguda parece ser segura, no entanto não parece haver diferença no resultado funcional aos 3 meses entre doentes submetidos ou não a fibrinólise, sendo assim questionável o seu benefício.<sup>14</sup>

A dissecação habitualmente resolve espontaneamente e a sua recorrência é rara.<sup>5</sup>

Por fim, gostaríamos de realçar a importância da avaliação clínica cuidada com a devida valorização da semiologia encontrada. Assim será possível uma suspeita precoce de dissecação carotídea que levará à realização dos exames certos para o seu diagnóstico. ■

#### AGRADECIMENTO

Os autores agradecem à Unidade Cerebrovascular do Centro Hospitalar Lisboa Central a disponibilização de dados para a elaboração deste artigo.

Protecção de seres humanos e animais: Os autores declaram que não foram realizadas experiências em seres humanos ou animais.

Direito à privacidade e consentimento informado: Os autores declaram que nenhum dado que permita a identificação do doente aparece neste artigo.

Conflitos de interesse: Os autores declaram a inexistência de conflitos de interesse na realização do presente trabalho

Fontes de financiamento: Não existiram fontes externas de financiamento para a realização deste artigo

Correspondência: Marta Gôja - martaigoja@hotmail.com  
Serviço de Medicina 1, Centro Hospitalar de Leiria, Leiria, Portugal  
Rua das Olhalvas, 2410-197, Leiria

Recebido: 03/12/2015

Aceite: 02/04/2016

#### Referências

1. Bogousslavsky J, Despland PA, Regli F. Spontaneous carotid dissection with acute stroke. *Arch Neurol.* 1987; 44:137-14.

2. Giroud M, Fayolle H, Andre N, Dumas R. Incidence of internal carotid artery dissection in the community of Dijon. *J Neurol Neurosurg Psychiatry.* 1994; 57:1443.
3. Arnold M, Sturzenegger M. Cervico-cephalic arterial dissections. In: Arnold M, Sturzenegger M, editors. *Uncommon Causes of Stroke.* 2nd ed. Cambridge: Cambridge University Press; 2008.p. 433-50.
4. Markus HS, Hayter E, Levi C, Feldman A, Venables G, Norris J, et al. Antiplatelet treatment compared with anticoagulation treatment for cervical artery dissection (CADISS): a randomised trial. *Lancet Neurol.* 2015; 14: 361-7.
5. Warlow C, Gijn J, Dennis M, Wardlaw J, Bamford J, Hankey G. Cervical arterial dissection. In: Warlow C, Gijn J, Dennis M, editors. *Stroke – Practical Management.* 3th ed. Cambridge: Blackwell Publishing; 2008. P. 355-8.
6. Dziewas R, Konrad C, Dräger B, Evers S, Besselmann M, Lüdemann P, et al. Cervical artery dissection – clinical features, risk factors, therapy and outcome in 126 patients. *J Neurol.* 2003; 250:1179-84.
7. Mokri B, Silbert PL, Schievink WI, Piepgras DG. Cranial nerve palsy in spontaneous dissection of the extracranial internal carotid artery. *Neurology.* 1996; 46:356-9.
8. Sturzenegger M, Huber P. Cranial nerve palsies in spontaneous carotid artery dissection. *J Neurol Neurosurg Psychiatry.* 1993; 56:1191-9.
9. Gout O, Bonnaud I, Weill A, Moulignier A, Quenet J, Moret J, et al. Facial diplegia complicating a bilateral internal carotid artery dissection. *Stroke.* 1999; 30:681-6.
10. Naik VD, Shah JV. A rare combination of facial and hypoglossal nerve palsies following post-traumatic internal carotid artery dissection. *BMJ Case Rep.* 2015; pii: bcr2014209122.
11. Kogan M, Natarajan SK, Kim N, Sawyer RN, Snyder KV, Siddiqui AH. Third nerve palsy following carotid artery dissection and posterior cerebral artery thrombectomy: Case report and review of the literature. *Surg Neurol Int.* 2014; 5: 497-500.
12. Lasjaunias P, Berenstein A. *Surgical Neuroangiography.* Berlin: Springer-Verlag; 1987.
13. Brott T, Halperin J, Abbara S, Bacharach J, Barr J, Bush R, et al. Guideline on the. *Circulation.* 2011; 124:e54-e130.
14. Engelter S, Dallongeville J, Kloss M, Metso T, Leys D, Brandt T, et al. Thrombolysis in cervical artery dissection - data from the Cervical Artery Dissection and Ischaemic Stroke Patients (CADISP) database. *Eur J Neurol.* 2012; 19:1199-206.