

Hiperparatiroidismo primário com gamapatia monoclonal: uma mera associação?

José Pereira de Moura*, João Gabriel*, Helena Figueiredo*, Ávila Costa**, Borges Alexandrino***, Políbio Serra e Silva****

Resumo

Descreve-se o caso clínico de um doente de 66 anos, de sexo masculino e raça branca, internado no Serviço de Med II dos H.U.C. por hipercalcemia, em 26 de Julho de 1991.

Teve alta com o diagnóstico definitivo de hiperparatiroidismo primário e gamapatia monoclonal.

A referência à associação de gamapatia monoclonal (de significado indeterminado, ou mieloma múltiplo), com hiperparatiroidismo primário, já não é recente.

Apesar disso não abundam os artigos que relatam tal associação. Actualmente a maioria dos autores pensa que se trata de mera coincidência de duas situações frequentes.

O referido quadro levanta-nos importantes problemas de diagnóstico, com implicações terapêuticas subsequentes.

O doente cujo caso clínico se descreve apresentava também um carcinoma papilar da tiróide, associação a ser abordada em comunicação posterior e a propósito de um caso clínico.

* Interno do Internato Complementar de Medicina Interna

** Assistente Hospitalar de Medicina Interna

*** Assistente Hospitalar Graduado de Medicina Interna

**** Professor da Universidade de Coimbra e Director do Serviço de Med. II dos Hospitais da Universidade de Coimbra

Abstract

The authors describe the case of a 66 years old white man, admitted to study an hypercalcemia and whose diagnosis was a primary hyperparathyroidism and a monoclonal gammopathy.

The association of both conditions is well known and is considered to be a coincidence of two frequent situations.

This case rises important problems of diagnosis and therapeutics.

This patient also had a papilar carcinoma of thyroid.

Introdução

A hipercalcemia é uma das perturbações metabólicas mais comuns, sendo potencialmente letal quando atinge determinados valores. Perante um paciente que se nos apresenta com um valor alto do cálcio é necessário confirmar esse valor, com novos doseamentos laboratoriais, e fazer a respectiva correlação com os valores da albumina, particularmente quando o cálcio total está apenas moderadamente elevado.

Depois de confirmada a hipercalcemia, a atitude subsequente é a determinação da sua etiologia. Um leque de doenças, relativamente largo, pode estar subjacente a esta perturbação electrolítica (Quadro 1).

Na prática clínica as situações que mais frequentemente se acompanham de hipercalcemia são o hiperparatiroidismo primário (HPP) e determinadas neoplasias, constituindo as duas entidades cerca de 90% dos casos⁴.

Quadro 1 ²	
Diagnóstico diferencial da hipercalcemia	
Com Parathormona elevada	Hiperparatiroidismo primário
	Hiperparatiroidismo terciário
	Neoplasias não-hematológicas
Sem Parathormona elevada	Drogas (tiazidas, furosemido, vit. D, cálcio, vit. A, lítio)
	D. Granulomatosas (sarcoideose, tuberculose, beriliose)
	Hipercalcemia Hipocalciúrica familiar
	Neoplasias não-hematológicas
	Neoplasias hematológicas
	Endocrinopatias (D. Addison, hiper e hipotiroidismo)

A incidência do HPP aumentou extraordinariamente desde que o doseamento do cálcio sérico se tornou um acto de rotina, sendo cada vez mais frequentes os casos pouco floridos ou mesmo assintomáticos^{9,17,19}.

Assim, e segundo um estudo de Hunter Heath, em residentes de Rochester, Minnesota, a incidência do HPP passou de 7.8 por 100000, entre 1 de Janeiro de 1965 até 31 de Junho de 1974, para 51.1 por 100000, após o doseamento sistemático do cálcio sérico⁹. O mecanismo subjacente ao aumento do cálcio no HPP reside fundamentalmente nas acções que a parathormona exerce a nível do rim e do osso^{1,12,20,21}.

Uma hipercalcemia, num doente com anorexia, emagrecimento acentuado e anemia, obriga a procurar exaustivamente uma neoplasia. De notar, contudo, que um cálcio elevado aparece geralmente num tumor já conhecido, fazendo raramente parte das suas manifestações iniciais^{4,16}.

No Quadro 2 são apresentadas as principais neoplasias que, frequentemente, se associam a hipercalcemia, constituindo o aparecimento desta um factor de mau prognóstico⁴.

Os mecanismos pelos quais as neoplasias condicionam a elevação dos valores do cálcio variam com os diferentes tumores. Assim, no cancro da mama, a hipercalcemia quase sempre acompanha um envolvimento ósseo, com metastização disseminada; admite-se que o aumento do cálcio sérico é devido fundamentalmente a uma acção directa das células tumorais, promovendo a reabsorção do osso¹⁶. Outros tipos tumorais, como o hipernefroma, o carcinoma de células escamosas do pulmão, orofaringe, hipofaringe e língua e também no adenocarcinoma do pâncreas, a hipercalcemia ocorre muitas vezes sem metastização óssea¹⁶. Nestes casos, a maioria dos autores defende o envolvimento de mediadores tu-

morais que irão promover a reabsorção a nível do esqueleto¹⁶. Alguns destes mediadores, denominados no seu conjunto por factor activador dos osteoclastos (FAO), estão já identificados: é o caso da interleucina - 1, do factor de necrose tumoral e do factor alfa modificador do crescimento¹⁶. No mieloma múltiplo, uma das situações neoplásicas que mais frequentemente se acompanha de hipercalcemia, pensa-se estar igualmente envolvido um ou vários FAO(s)¹⁶. Um outro responsável pelo aumento do cálcio sérico, nas neoplasias, é o factor PTH-like, proteína imunologicamente distinta da PTH, mas com actividade biológica semelhante, promovendo a desmineralização óssea. Este péptido será particularmente responsável, ou co-responsável, pela hipercalcemia no hipernefroma e no carcinoma de células escamosas do pulmão¹⁶. Recentemente, e para alguns autores, esta proteína relacionada com a parathormona, PTH-like, estará elevada na maioria das neoplasias que se acompanham de hipercalcemia, sendo muito provavelmente a principal responsável por esta alteração metabólica^{5,6}. Uma outra causa de hipercalcemia, nas neoplasias, é a associação dum hiperparatiroidismo primário, que para alguns autores se verificará em cerca de 4% dos casos⁴.

Para a distinção das duas principais entidades patológicas responsáveis pelos valores elevados do cálcio, neoplasia e HPP, tem particular interesse o doseamento da parathormona sérica que, de uma forma geral, se encontra suprimida na primeira e elevada na segunda situação^{3,14,15,27,29}. No Quadro 3, indicam-se outras características laboratoriais que contribuem para o diagnóstico diferencial; gostaríamos apenas de salientar a inutilidade do doseamento do AMP cíclico nefrogénico, por este se encontrar igualmente elevado no HPP e em muitas neoplasias^{6,25}.

A gamapatia monoclonal (GM) é uma entidade relativamente comum, particularmente no indivíduo com mais de 70 anos⁸. No seu diagnóstico diferencial temos que considerar diversas entidades (Quadro 4). Dentro das GM reaccionais estão incluídas as que acompanham situações infecciosas, inflamatórias e neoplásicas⁸.

A associação entre HPP e uma gamapatia monoclonal (GM) é um achado raro na bibliografia por nós consultada, estando descritas associações entre hiperparatiroidismo e gamapatia de significado

Quadro 2¹⁶
Neoplasias mais frequentemente associadas com Hipercalcemia
Adenocarcinoma da mama = 30 a 40%
Neoplasia brônquica (cel. escamosas e adenocarcinoma) = 12 a 30%
Carcinoma de células escamosas da cabeça e pescoço = 3 a 25%
Carcinoma de células renais = 3 a 17%
Mieloma múltiplo = 20 a 40%
Linfoma de células T do adulto > 50%

indeterminado (GMSI) ou mieloma múltiplo (MM)^{7,10,24,26}. Alguns autores avançam com diversas hipóteses etiológicas para a associação HPP/GM. Assim, uns defendem a hipótese da GM ser uma resposta do organismo ao tecido adenomatoso ou hiperplásico das paratiroides⁷, enquanto que outros admitem que será a imunoglobulina a estimular a proliferação destas glândulas⁷. Outra hipótese é a que aponta para a existência de um factor endógeno ou exógeno, responsável pelo aparecimento simultâneo das duas anomalias²⁶. Uma quarta possibilidade é a proteína anómala poder ter uma apetência exagerada pelo cálcio, reduzindo a fracção livre deste ião e constituindo assim uma estimulação para as paratiroides²⁶. Parece, no entanto, que a maioria dos investigadores aceita que a associação entre as referidas entidades resulta duma simples coincidência, no mesmo indivíduo, de patologias relativamente frequentes a partir dos 50 anos de idade^{7,24}.

Caso Clínico

J.G.G. de 66 anos, sexo masculino, internado nos Serviços de Medicina II, em 26 de Julho de 1991 por

Quadro 3 ^a	
Hiperparatiroidismo	Fósforo baixo
	Acidose hiperclorémica
	1,25 dihidroxi vit. D elevada
Neoplasia	Fósforo normal ou elevado
	Alcalose metabólica
	1,25 dihidroxi vit. D baixa

Quadro 4 ^a	
Diagnóstico diferencial das Gamopatias Monoclonais	
A - Malignas	
1 - Mieloma múltiplo	
2 - Plasmocitoma ósseo	
3 - Plasmocitoma extramedular	
4 - Amiloidose primária	
5 - Macroglobulinemia de Waldenström	
6 - Doença das cadeias pesadas	
7 - Associado com linfoma não-Hodgkin e leucemia linfocítica crónica	
B - Não malignas	
1 - Gamapatia monoclonal de significado indeterminado	
2 - Reaccional	
3 - Transitória	

epigastralgias, astenia, anorexia e emagrecimento.

O doente referia o aparecimento, há dois meses, de dores abdominais localizadas predominantemente ao epigastro, agravadas com a ingestão alimentar, aliviando com o decúbito dorsal. Este quadro doloroso acompanhava-se de náuseas e vômitos espumosos, anorexia e astenia marcadas, tendo perdido cerca de 4Kg nos quinze dias que antecederam o internamento.

Na altura do internamento, e com uma evolução de cinco dias, referia síndrome febril e cefaleias frontais.

Dos antecedentes pessoais é de salientar pleurisia tuberculosa aos 18 anos, bronquite crónica desde há 30 anos, silicose diagnosticada há 6 anos (trabalhou nas Minas da Panasqueira) e hipertensão arterial. Negava hábitos tabágicos ou alcoólicos.

Em relação aos antecedentes familiares, não havia qualquer facto digno de registo.

O doente estava sem febre e apresentava uma idade aparente semelhante à real, encontrando-se orientado no tempo e no espaço. Não havia edemas, adenopatias ou coloração anómala da pele ou mucosas. A tiróide não era palpável e a auscultação cardiopulmonar era normal. Pulso radial rítmico, com uma frequência de 90/min e uma tensão arterial de 130/80 mmHg. O abdómen era globoso, depressível, não doloroso à palpação profunda e não apresentava organomegalias nem ascite.

Era o seguinte o balanço laboratorial realizado:

Hemograma normal. **Hipercalcemia-14,2 mg/dl** (N 8,1-10,4) para uma albumina de 4,3 g/dl (N 3,2-5,5); **Hipofosforemia - 1,5 mg/dl** (N 2,7-4,5); **Hipercloremia - 117 mmol/l** (N 90 - 110), Hipertrigliceridemia - 267 mg/dl (N 60-165); Fosfatase alcalina de 158 UI/L estando os valores normais compreendidos entre 15 e 69 UI/L. Função renal e enzimas hepáticas dentro da normalidade. O proteinograma electroforético era normal e a imunoelectroforese das proteínas séricas detectou uma **gamapatia monoclonal IgA K**, sendo normais as outras imunoglobulinas. O medulograma realizado mostrava 8% da população celular constituída por plasmócitos. A análise sumária da urina era normal. O Cálcio, na urina das 24 horas, estava ligeiramente aumentado-344 mg (N 100-250) e o Fósforo urinário, no mesmo período de tempo, era de 0,432 g (N 0,9-1,3). As provas tiroideias e a S.A.C.E. eram normais.

A Osteocalcina apresentava-se aumentada-51 ng/ml (N 1,9-11,1), estando a Calcitonina ligeiramente elevada-11 pg/ml (N <10). **O valor da Parathormona era de 396 pg/ml (N 10-65).**

A Endoscopia Digestiva Alta, realizada para esclarecimento das epigastralgias mostrava uma **"gastrite erosiva aguda"**; várias erosões no antro, corpo e fundo com halo inflamatório e alguns pequenos coágulos".

A Ecotomografia abdominal, detectou: "... **litíase renal e vesicular**, sem outras alterações".

A Ecotomografia prostática trans-rectal mostrou: "uma próstata de dimensões ligeiramente aumentadas, textura heterogênea com formações nodulares, a maior das quais com 1,5 cm de maior diâmetro no lobo esquerdo, com algumas calcificações e conservação da cápsula".

O estudo radiológico do esqueleto, mostrava as seguintes alterações (Fig 1).

Realizou-se, igualmente, uma **Urografia Intra-Venosa** que mostrava **nefrocalcinose** à direita.

A T.A.C. cervico-mediastínica, apresentava uma "...massa nodular heterogênea, com zonas hipodensas correspondendo ao lobo direito da tiróide. Sugere-se estudo cintigráfico para melhor esclarecimento".

O Cintigrama da Tiroide mostrava uma "Glândula tiroide de dimensões aumentadas à custa do lobo direito, que na sua metade inferior se encontra deslocado superiormente por algo que o comprime inferiormente".

A Ressonância Magnética Nuclear, referia uma "...formação nodular em continuidade com o terço inferior do lobo direito da tiróide, medindo nos seus maiores diâmetros 2,8x3,4 cm, com contornos bem definidos; não é possível estabelecer se se trata de um adenoma da tiróide ou eventualmente da paratiróide em localização mais baixa que o habitual. Observa-se igualmente imagem osteolítica no ombro esquerdo de localização metafisária, que conjugado com os restantes exames radiológicos é sugestivo de corresponder a um tumor castanho".

A Electromiografia por sua vez, detectou um "En-trapment ligeiro do nervo cubital direito a nível do cotovelo ou túnel cubital. Alterações muito discretas da morfologia dos potenciais de unidade motora, não preenchendo inteiramente os critérios de potenciais miopáticos".

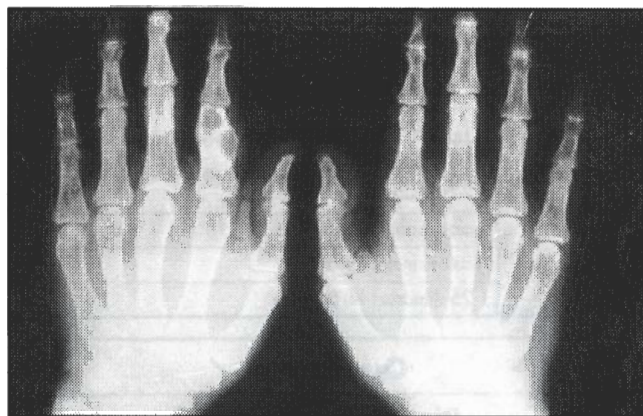
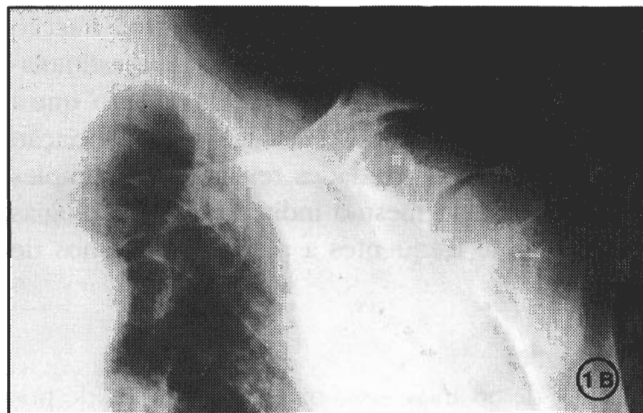
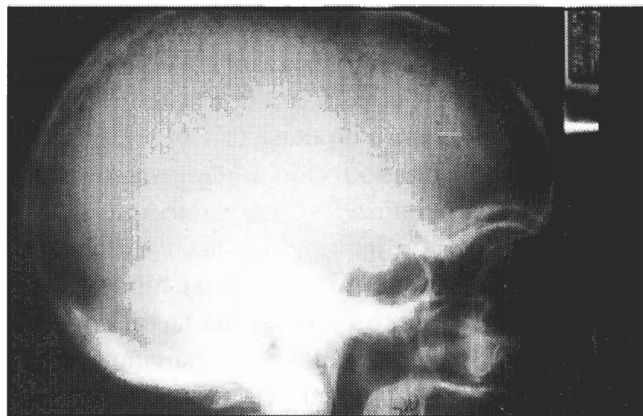


Figura 1- Alterações radiológicas do esqueleto
A - Imagem em «sal e pimenta» nos ossos do crânio
B - Reabsorção do terço distal da clavícula e osteólise da omoplata
C - Imagens osteolíticas das falanges

Perante o quadro clínico e os exames complementares de diagnóstico, nomeadamente o valor aumentado da PTH, avançou-se para a exploração cervical cirúrgica. Esta evidenciou "nódulo paratiroideu à esquerda e lesão suspeita de corresponder a carcinoma da tiroide à direita, tendo sido efectuada ressecção em bloco do nódulo paratiroideu, lobectomia torácica sub-total à direita e ressecção do timo via cervical".

O Estudo Anatomico-Patológico da peça operatória mostou tratar-se de **carcinoma papilar da tireoide e adenoma da paratiroide**.

Comentários

1 - O diagnóstico de hiperparatiroidismo primário não foi difícil de fazer, no presente caso, dado a coexistência de hipercalcemia, hipofosforemia, hipercloremia e parathormona francamente elevada.

O estudo radiológico realizado ao esqueleto e abdômen foi igualmente bastante sugestivo, mostrando, respectivamente, a característica reabsorção subperióstica e imagens de nefrocalcinose .

2 - Embora a patologia gastroduodenal mais frequentemente descrita em associação com o HPP seja a úlcera péptica^{2,25} julgamos poder haver uma relação causal entre o disfuncionamento paratiroideu e a gastrite erosiva presente no nosso enfermo.

3 - É curiosa, e não muito frequente, a associação verificada no presente caso entre HPP e uma gamapatia monoclonal (GM). Julgamos tratar-se de uma gamapatia de significado indeterminado (GMSI), dada a normalidade do hemograma, medulograma e função renal⁸. No entanto será necessário um acompanhamento regular, com a realização periódica de proteinogramas séricos e urinários, reconhecida que

é a transformação de algumas destas GMSI em mieloma múltiplo⁸.

4 - Admitimos ter havido um exagero de exames complementares de diagnóstico, para a localização pré-operatória, nomeadamente a realização da tomografia axial computadorizada e da ressonância magnética nuclear. Com efeito é opinião actual que um cirurgião experiente, neste tipo de patologia, é capaz de identificar em 95% dos casos uma paratiroide anormal, reservando para os casos que sofrem uma primeira exploração cirúrgica ineficaz ou recidivam, a utilização dos meios não invasivos e invasivos já descritos^{13,18}.

5 - Optámos pela cirurgia das paratiróides, baseando-nos na experiência da maior parte dos autores e, particularmente, no “Consensus Development Conference Statement” sobre o diagnóstico e o maneuseamento do HPP, realizado em 1991, que preconiza o tratamento cirúrgico do hiperparatiroidismo sempre que seja sintomático^{11,18,22,28}. Para alguns autores, quando se verifica a associação entre GM ou MM e HPP, mesmo que assintomático, deve preconizar-se a paratiroidectomia, não só para eliminar as dúvidas sobre a etiologia da hipercalcemia mas, também, por poder vir a melhorar o prognóstico do MM coexistente²⁴.

Bibliografia

- 1 - Abugassa S; MD; Nordenstrom J; MD, PhD; Eriksson S; MD; Mollerstrom G; MD; and Alveryd A; MD, PhD. Skeletal remineralization after surgery for Primary and Secondary Hyperparathyroidism. *Surgery* 1990; 107: 128-133
- 2 - Arnaud C D; MD; and Kolb F O. The calciotropic hormones and metabolic bone disease. In: *Basic and Clinical Endocrinology*, Edited by Francis S. Greenspan, MD, Third Edition, 1991
- 3 - Avioli L V. Hyperparathyroidism, Estrogens and Osteoporose. *Hospital Practice* 1991; 115-134
- 4 - Bajorunas D R. Clinical manifestations of Cancer-related Hypercalcemia. *Seminars in Oncology* 1990; 17, 2, 16-25
- 5 - Budayr A A et al. Increased serum levels of a parathyroid hormone-like protein in malignancy-associated hypercalcemia. *Ann Intern Med* 1989; 111: 807
- 6 - Burtis J W; MD; Brady T G; BS; Orloff J J; MD; Ersback J B, Baand col. Immunochemical characterization of circulating parathyroid hormone-related protein in patients with humoral hypercalcemia of cancer. *N Engl J Med* 322: 1106- 1112
- 7 - Dexter R N; MD; FACP; Mllinax F; MD; Estep H; MD; and Williams R C; MD; FACP. Monoclonal IgG Gammopathy and Hyperparathyroidism. *Annals of Internal Medicine* 1972; 77: 759-764
- 8 - Gandara D R; MD; and Mackenzie M R; MD; Differential Diagnosis of Monoclonal Gammopathy. *The Medical Clinics of North America* 1988; 72, 5: 1155-1167
- 9 - Heath H; MD; Hodgson S F; MD; and Kennedy M A; BS. Primary Hyperparathyroidism. Incidence, Morbidity, and Potencial Economic Impact in a Community. *N Engl J Med* 1980; 302: 189-193
- 10 - Jackson R M; MD; and Orland M J. Parathyroid Adenoma in a patient with Multiple Myeloma. *Southern Medical Journal* 1979; 72: 1336-1337
- 11 - Karstrup S, Holm H H, Glenthoj A, Hegedus L. Nonsurgical treatment of Primary Hyperparathyroidism with sonographically guided percutaneous injection of ethanol: Results in a Selected Series of Patients. *American Roentgen Ray Society* 1990; 154: 1087-1990
- 12 - Kristiansen J H, Mortensen J B, Pederson K O, Jensen S and Glud T. Renal tubular reabsorption of calcium and sodium in Primary Hyperparathyroidism. *Acta Endoc.* 1990; 123: 194-202
- 13 - Lloyd M N H, Lees W R and Milroy E J G. Pre-operative localization in Primary Hyperparathyroidism. *Clinical Radiology* 1990; 41: 2239-243
- 14 - Logue F C, Fraser W D, Gallacher S J, Cameron D A, O'Reilly J and col. The loss of circadian rhithm for intact Parathyroid Hormone and Nephrogenous Cyclic AMP in patients with Primary Hyperparathyroidism. *Clinical Endocrinology* 1990; 32: 475-483
- 15 - McElduff A, Lissner D, Wilkinson M and Posen S. Parathyroid hormone sensitivity in Primary Hyperparathyroidism and Idiopathic Hypercalciuria: Effects on Postadenylate Cyclase parameters. *JCE & M* 1990; 70: 1457-1461
- 16 - Muggia F M. Overview of Cancer-related Hypercalcemia: Epidemiology and Etiology. *Seminars in Oncology* 1990; 17-2, 3-9
- 17 - Mundy G, Cove D H, Fiske R. Primary Hyperparathyroidism: changes in the pattern of clinical presentation. *The Lancet* 1980; 1317-1320
- 18 - New Conference. Diagnosis and Management of Asymptomatic Primary Hyperparathyroidism: Consensus Development Conference Statement. *Annals of Internal Medicine* 1991; 114: 593-597
- 19 - Paillard M, Lacave R, Gardin J P, Prigent A, Patron P. Actualité de l'hyperparathyroïdie primaire. *La Presse Médicale* 1984; 29: 1779-1785
- 20 - Parisien M; MD; Silverberg, S J; MD; Shane E; MD; Dempster, D W; PhD. Bone disease in Primary Hyperparathyroidism. *Endocrinology and Metabolism Clinics of North America.* 1990; 19: 19-34
- 21 - Parisien M; MD; Silverberg, S J; MD; Shane E; MD; La Cruz D, Lindsay R, Bilezikian J P and Dempster D W. The Histomorphometry of bone in Primary Hyperparathyroidism: Preservation of cancellous bone structure. *J.C.E.& M.* 1990; 70: 930-938
- 22 - Potts J T; JR. Management of asymptomatic Hyperparathyroidism. *J.C.E. & M* 1990; 70: 1489-1493
- 23 - Pulitzer D R; MD; Martin P C; MD; Collins P C; MD; Reitmeyer ; MD. Cutaneous vascular calcification with ulceration in Hyperparathyroidism. *Arch Pathol Jab Med* 1990; 114: 482-484
- 24 - Rao D S; MBBS. Primary Hyperparathyroidism: Changing patterns in presentation and treatment decisions in the Eighties. *Henry Ford Hosp Med J* 1985; 33: 194-197
- 25 - Rao D S; MD; Antonelli R; MD; Kane K R; MD; Kuhn J E; MD and Hetnal C; MD. Primary Hyperparathyroidism and Monoclonal Gammopathy. *Henry Ford Hosp Med J* 1991; 39: 41- 44
- 26 - Schnur M; MD; Appel G B; MD; Bilezikian J P; MD. Primary Hyperparathyroidism and Benign Monoclonal Gammopathy. *Arch Intern Med* 1977; 137: 1201-1203
- 27 - Tohme J F, Bilezikian J P, Clemens T L, Silverberg S J, Shane E and Lindsay R. Suppression of parathyroid hormone secretion with oral calcium in normal subjects and patients with Primary Hyperparathyroidism. *JCE & M* 1990; 70: 951-956
- 28 - Wallfelt C; MD; Ljunghall S; MD; Bergstrom R; PhD; Rastad J; MD; and Akerstrom G; MD. Clinical characteristics and surgical treatment of sporadic primary hyperparathyroidism with emphasis on chief cell hyperplasia. *Surgery* 1990; 107: 13-19
- 29 - Woodhead J S. The measurement of circulating Parathyroid Hormone. *Clin. Biochem.* 1990; 23: 17-21